

• Case report

برونشیت لنفوسیتیک : عارضه مشخص کننده CGD در یک فرد بالغ (گزارش اولین مورد)

*دکتر پیام طبرسی^۱، دکتر مهدی میرسعیدی^۲، دکتر شیرین کریمی^۳، دکتر مجید امیری^۴

دکتر بهزاد بنی اقبال^۵، دکتر داوود منصوری^۶

چکیده

CGD یک نقص ایمنی اولیه نادر است که ابتدا در کودکان شرح داده شد. این بیماری عمدتاً در کودکان دیده می‌شود ولی مواردی از بیماری در بزرگسالان نیز گزارش شده است. در این گزارش به اولین مورد بررسی CGD که به همراه با برونشیت لنفوسیتیک در یک فرد بالغ بوده پرداخته شده است. بیماری ۴۰ ساله که با سرفه و خلط چرکی و تنگی نفس و کاهش وزن مراجعه نموده است، دو دوره تحت درمان ضد سل قرار می‌گیرد با توجه به CT اسکن، بیوپسی باز ریه شده، برونشیت لنفوسیتیک برای وی مطرح می‌شود و تحت درمان قرار می‌گیرد. معرفی بیمار حاکی از آن است که در ضایعات گرانولومی بدون شواهد قطعی و قوی نباید درمان ضد سل شروع شود و حتماً باید CGD را به عنوان یک تشخیص در نظر داشت.

کلمات کلیدی: CGD، برونشیت لنفوسیتیک، درمان ضد سل، فرد بالغ

مجله علمی ابن سینا / اداره بهداشت و درمان نهجا (سال نهم، شماره سوم، زمستان ۱۳۸۵، مسلسل ۲۴)

۱. متخصص عفونی، استادیار دانشگاه علوم پزشکی شهید بهشتی، بیمارستان مسیح دانشوری (*مؤلف مسؤول)
۲. متخصص عفونی، دانشگاه لوئیس ویل ایالات متحده آمریکا
۳. متخصص پاتولوژی، استادیار دانشگاه علوم پزشکی شهید بهشتی، بیمارستان مسیح دانشوری
۴. متخصص عفونی، استادیار دانشگاه علوم پزشکی شهید بهشتی، بیمارستان مسیح دانشوری
۵. فوق تخصص ریه، استادیار دانشگاه علوم پزشکی شهید بهشتی، بیمارستان مسیح دانشوری
۶. فوق تخصص کلینیکال ایمونولوژی استاد دانشگاه علوم پزشکی شهید بهشتی، بیمارستان مسیح دانشوری

مقدمه

درمان خاصی انجام نداده است.

بیمار متأهل و کارمند اداری می‌باشد. دارای ۶ خواهر و ۳ برادر است که هیچکدام مشکل پزشکی نداشته‌اند. بیمار سابقه مصرف سیگار و مواد مخدر ندارد و مصرف الکل را ذکر نمی‌کند. در معاینه در بدو مراجعه RR = 30/min, PR = 120/min, BP = 110/60mm/Hg, T = 37°C بود.

در مشاهده دیسترس تنفسی و تراکسیون عضلات بین دنده‌ای و سوپراکلاویکولار داشت و مخاط دهان و لب‌ها سیانوتیک بوده و لنفادنوپاتی لمس نشد. در سمع قلب S2, S1 سمع شد و سوفل سیستولیک II/VI در کانون LSB سمع شد و در سمع ریه‌ها کاهش صداهای ریوی به‌طور ژنرالیزه و رال در قاعده هر دو ریه سمع شد. در بررسی پوست صورت، تنه و اندام‌ها ضایعات پوسچولی و تاولی متعدد که برخی ترشحات سفید رنگ چرکی داشتند، وجود داشت. (آزمایشات در جدول زیر)

Hematologic and Immunologic Laboratory Data.	
WBC → 4600	4- 11x 10 ³
HCT → 48.4	41.5 - 50.4
Hgb → 15	14-17
PLT → 142 x 10 ³	150-450 x 10 ³
Differential count	Neutr → 88
L → 16	
M → 2	
MCV → 93.4	77 - 97
MCV → 29	26 - 32
MCHC → 31	32 - 36
ESR → 5	< 20
AST → 38	Less than 46
ALT → 39	Less than 49
ALKP → 175	60 - 310
FBS → 135	75 - 115
Urea → 39	15-45
Cr → 0.6	0.60 - 1.30
Na → 137	135 - 145
K → 4.1	3.50 - 5
PANCA → (-)	Upto : 3.1
CANCA → (-)	Upto : 3.1
C3 → 100	70- 17-6
C4 → 25	15 - 55
ANA → (-)	(-)
Antids DNA → 0.1	< 0.9
T4 → 8	52- 167
T3 → 0.6	0.80 - 2
TSH → 1.2	0-30 - 4
PT → 14	
INR → 1.2	
PTT → 40	

CGD (Chronic Granulomatous Disease) یک

نقص ایمنی اولیه نادر است که موارد اولیه آن در سال ۱۹۵۷ در بچه‌ها شرح داده شد. [۱] در سال ۱۹۶۷ یک نقص ویژه در کشتن داخل سلولی باکتری‌ها در این بیماران شناخته شد که به متابولیسم اکسیداتیو فاگوسیت‌ها مربوط می‌شد. [۲] این بیماری عمدتاً در بچه‌ها دیده می‌شود ولی مواردی از بیماری در بزرگسالان گزارش شده است. این مقاله به گزارش اولین مورد بررسی CGD با برونشوپولیت لنفوسیتیک در یک فرد بالغ می‌پردازد. [۳،۴]

:

بیمار آقای ۴۰ ساله‌ای بود که با شکایت سرفه و خلط چرکی و تنگی نفس در بیمارستان مسیح دانشوری بستری شد بیمار از حدود ۳ سال قبل تنگی نفس فعالیتی و سرفه داشته، ولی از ۴ ماه قبل از مراجعه بیمار دچار تشدید تنگی نفس و سرفه شده بود. در بدو مراجعه بیمار از ارتوپنه و PND شکایت داشت. تب و لرزهای گهگاهی و تعریق شبانه و حدود ۳ کیلوگرم کاهش وزن در طی ۴ ماه اخیر را نیز ذکر می‌کرد. بیمار حدود ۲۳ سال قبل استئومیلیت در ناحیه آرنج سمت راست داشته است که تحت عمل جراحی و درمان آنتی بیوتیک قرار گرفته که از پاتولوژی اطلاعی در دست نیست. ۴ سال قبل متعاقب تروما به کتف راست دچار آبسه و درگیری دنده دوم شده بود که با توجه به پاتولوژی منطبق بر گرانولوم بدون نکروز ۹ ماه درمان ضد سل گرفته بود. یکسال بعد بعثت شروع مجدد سرفه به همراه خلط و تنگی نفس و وجود ضایعات ندولر در ریه تحت بیوپسی باز ریه قرار می‌گیرد که با توجه به جواب *granulomatous reaction* و با وجود عدم کشت مثبت جهت سل یک دوره ۶ ماهه دیگر درمان ضد سل دریافت می‌کند که بهبودی چندانی حاصل نمی‌شود. بیمار همچنین در طی ۹ سال گذشته ضایعات پوستی بر روی تنه و صورت و اندام‌ها داشته است که البته

و قرص پردنیزولون 50mg/day قرار گرفت و با توجه به تشخیص CGD پروفیلاکسی با ایتراکونازول 100mg/daily و کوتریموکسازول (400/80 mg/day) جهت بیمار شروع شد.

بحث

CGD شایعترین اختلال فاگوسیتی گزارش شده در ایران است و نسبت به سایر کشورهایی که دارای برنامه ثبت موارد نقص ایمنی اولیه می‌باشند از میزان بالاتری برخوردار است. [۵۶،۷] عمده تظاهر این بیماری به صورت آبسه ریوی و پنومونی، آبسه کبد، لنفادنیت چرکی، ضایعات پوستی و استئومیلیت می‌باشد. [۷،۸،۹] در پاتولوژی نکته‌ی عمده، وجود ضایعات گرانولوماتوز همراه با تغییرات چرکی می‌باشد. این امر سبب می‌شود که بخش اعظمی از این بیماران به اشتباه به عنوان سل ریوی درمان شوند. [۷] در بیمار ذکر شده نیز به علت ضایعات گرانولوماتوز استخوان و ریه دو دوره تحت درمان ضدسل قرار گرفته است و عدم فکر به CGD باعث تأخیر در تشخیص بیمار تا سن ۴۱ سالگی شده است.

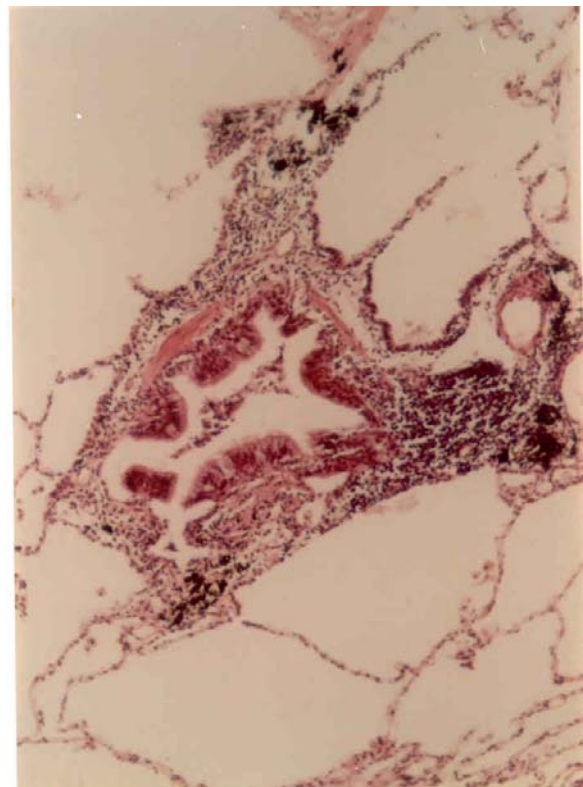
نکته جالب در این بیمار تظاهر ریوی اخیر وی می‌باشد که در بیوپسی باز جراحی Lymphocytic Bronchiolitis گزارش شده است. برونشئولیت لنفوسیتیک یک طیف از بیماری‌های لنفوپرولیفراتیو است که غالباً با Lymphoid interstitial pneumonia تداخل دارد. عمده‌ی موارد گزارش شده، برونشئولیت لنفوسیتیک در بیماران مبتلا به بیماری‌های بافت همبند بخصوص روماتوتید آرتریت، شوگرن واسکلرودرما بوده است. [۱۰،۱۱،۱۲]

گزارش‌های دیگری از بروز برونشئولیت لنفوسیتیک در بیماران آلوده به HIV و بیماران پیوند ریه وجود دارد. [۱۳،۱۴،۱۵] در بیماران پیوندی برونشئولیت لنفوسیتیک به عنوان یک علت کاهش عملکرد عضو پیوندی و زمینه ایجاد برونشئولیت اوبلیتران (OB) مطرح می‌باشد.

در بررسی به عمل آمده در مقالات تاکنون هیچ گزارشی از همراهی CGD با برونشئولیت لنفوسیتیک وجود ندارد و بیمار

در CT اسکن توراکس، نمای شیشه مات (groundglass) مشاهده شد. در CT اسکن شکم اسپلنومگالی خفیف و آسیت و آدنوپاتی گزارش شد. CT اسکن سینوس‌ها نرمال بود. در اکوی قلب میزان برون ده قلبی نرمال بود، ولی بطن راست و دهلیز راست بزرگ بود و $\text{Pulmonary Arterial Pressure} = 40$ گزارش شد. در تست عملکرد ریوی نمای مخلوط انسدادی - تحدیدی وجود داشت.

شکل ۱



با توجه به سابقه استئومیلیت، درگیری دنده و ریه با ضایعات گرانولوماتوز تست (Nitroblue tetrazolium Blue Test) جهت بیمار درخواست شد که نتیجه آن صفر گزارش شد. اندازه‌گیری ایمونوگلوبولین‌های سرم نرمال گزارش شد.

با توجه به نمای CT اسکن و مطرح شدن بیماری‌های Small airway بیمار کاندید بیوپسی باز جراحی از ریه شد که جواب پاتولوژی مطرح کننده برونشئولیت لنفوسیتیک بود (شکل ۱) کشت نسج بیوپسی از نظر باکتری، قارچ و BK منفی بود. بیمار تحت درمان با اسپری سالمترول 120µg (۲ پاف هر ۱۲ ساعت)، اسپری فلوتیکازون 125µg (۲ پاف هر ۱۲ ساعت)

ذکر شده اولین مورد آن می‌باشد. در بیمار فوق ۴ سال قبل از بستری اخیر یک پاتولوژی از ریه مبنی بر ضایعه گرانولوماتوز ریه در دست می‌باشد که شاید وجود ضایعات گرانولومی ریه ناشی از CGD و عدم درمان مناسب آن موجب بروز برونشیت لنفوسیتیک بوده است. در کل معرفی این بیمار نشان‌دهنده این است که در درمان ضایعات گرانولومی ریه حتماً باید CGD را به عنوان یک تشخیص محتمل مد نظر داشت و از درمان ضد سل بدون وجود شواهد قوی و قطعی (همانند اسمیر یا کشت مثبت) پرهیز کرد. در ضمن برونشیت لنفوسیتیک باید به عنوان یک تشخیص افتراقی در درگیری ریوی این افراد به خصوص در موارد طول کشیده مد نظر باشد.

REFERENCES

1. Berendes H, Bridges RA, Good RA. A fatal granulomatosis of childhood the clinical study of a new syndrome. *Minn med* 1957; 40: 302 – 12.
2. Itolmes B, Page RA, Good RA. Studies of the metabolic activity of leukocytes from patients with a genetic abnormality of phagocytic function. *J clin invest.* 1967; 46: 1422-32.
3. Liese JG, Jendrossek V, Jansson A, Petropoulou T, Kloos S, Gabr M, Belobradsky BH: chronic granulomatous disease in adults. *Lancet* 347: 220 – 223, 1996.
4. Gchapiro BL, Newburger PE, Klempner MS, Dinauer MC. Chronic granulomatous disease presenting in a 69-year old man. *N Eng/ J Med* 1991; 325, 178- 179.
5. Aghamohammadi A, Moein M, Farhoudi A, Pourpak Z, Rezaei N, Abolmali K, et al. Primary immunodeficiency in Iran: First report of the National Registry of PID in children and adults. *J Clin immunol* 22: 375 – 380, 2002.
6. Movahedi M, Aghamohammadi A, Rezaei N, Shahnava N, Jandaghi AB, Farhoudi A, et al. Chronic granulomatous disease: A clinical survey of 41 patients from the Iranian primary immunodeficiency registry. *Int arch allergy immunol* 134: 253- 250, 2004.
7. Mansouri D, Adimi P, Mirsaedi M, Mansouri N, Tabarsi P, Amiri M, et al. Primary immune deficiencies presenting in adults: Seven years of Experience from Iran. *Journal of clinical immunology.* 2005; 25(4).
8. Gallin JI. Interferon - δ in the management of chronic granulomatous disease. *Rev infect dis* 1991; 13: 973- 8.
9. Winkelstein JA, Marino MC, Johnston RB Jr, et al. Chronic granulomatous disease: report of a national registry of 368 patients. *Medicine (Baltimore)* 2000; 79: 155 -69.
10. Nobuguki T, Neuell JD, Kevin KB, Carline DC, David AL. Collagen vascular disease-related lung disease. *J comput assist tomogr*, 2004, 28(3): 351- 360.
11. Remy- Jardin M, Remy J, Cortet B, et al. Lung change in rheumatoid arthritis. *finigso radiology* 1994; 193: 375 – 382.
12. Remy- Jardin M, Remy J, Wallaert B, et al. Pulmonary involvement in progressive systemic sclerosis: Sequential evaluation with CT, pulmonary function tests, and broncho alveolar lavage. *Radiology*, 1993; 188: 499- 450.

13. Etten sohb DB, Mayer KH, Kessimian N, Smith PS. Lymphocytic bronchiolitis associated with HIV infection. *Chest*; 1988 Jan, 93 (1): 201-2.
14. Itusain AN, Siddiqui MT, Holmes EW, Chandrasekhar AJ, McCabe M, Radvany R, et al. Analysis of the risk factors for the development of bronchiolitis obliterans syndrome. *Am J respire care med* 1999; 159: 829- 833.
15. Badi zadegan K, Perez- Atyade AR. Pathology of lung allografts in children and young adults. *Hum pathol* 1997; 28: 704 – 713.
16. Ross DJ, Marchevisky A, Kramer M, Kass RM. " Refractoriness" of air flow obstruction associated with isolated lymphocytic bronchiolitis bronchitis in pulmonary allografts. *J heart lung transplant* 1997; 16: 832 – 838.

Tabarsi P, M.D.

Shahid Beheshti University of Medical
Sciences

Mirsaidi M, M.D.

Louisville University, United States of
America

Karimi SH, M.D.

Shahid Beheshti University of Medical
Sciences

Amiri M, M.D.

Shahid Beheshti University of Medical
Sciences

Banieghbal B, M.D.

Shahid Beheshti University of Medical
Sciences

Mansoori D, M.D.

Shahid Beheshti University of Medical
Sciences

CGD presenting with lymphocytic bronchiolitis in an adult (A report of the first case)

CGD is a rare primary immune deficiency which was first described in children.

This disease is mainly seen in children but occasional cases have also been reported in adults. We, hereby, report the first case of CGD associated with lymphocytic bronchiolitis in an adult. The patient is a 40 year old presenting with cough, purulent sputum, dyspnea, and weight loss who received two courses of anti mycobacterial treatment. Based on the findings of chest CT scan, an open lung biopsy was performed and a diagnosis of lymphocytic bronchiolitis was made and appropriate treatment was initiated. It is concluded that in patients with granulomatous lesions who lack strong evidence of tuberculosis, one should not start anti mycobacterial treatment and must always consider CGD in the differential diagnosis.

Keywords: CGD, lymphocytic bronchiolitis, Antimycobacterial treatment.