

نقش درمان زخم با فشار منفی در زخم‌های ناشی از جنگ

*دکتر علی اصغر سعیدی^۱، دکتر محمد امینیان فر^۱،
دکتر محمد درویشی^۱، دکتر سیروس فرجی^۱

چکیده

آسیب‌های جنگی اکثراً زخم‌های حاصله از حوادث پر انرژی است. در جنگ مدرن اکثر آسیب‌ها به سیستم عضلانی اسکلتی وارد می‌شود و جراحی ارتوپدی نظامی نقش کلیدی و خط اول در این آسیب‌ها دارد. اکثر آسیب‌ها ناشی از حوادث انفجاری (۵۵٪) و تقریباً ۲۰٪ ناشی از زخم‌های گلوله می‌باشند. افزایش تعداد آسیب‌های اندام‌ها ضرورت تکنولوژی‌های جدید در مراقبت از زخم‌های جنگی کمپلکس را ایجاد کرده است. در تخلیه‌ی مجروحین از مسافت‌های طولانی که در جنگ‌های اخیر مشاهده شده است، لزوم فرم‌های جایگزین مراقبت‌های زخم بیشتر آشکار گردیده است. گاه لازم می‌گردد بدلیل ترشحات فراوان زخم، پانسمان روزانه دو بار تعویض گردد. بنابراین در اوایل سال ۲۰۰۵ درمان زخم با فشار منفی (NPWT) (Negative Pressure Wound Therapy) برای پانسمان زخم‌های جنگی کمپلکس بکار گرفته شد. به هر حال استفاده از NPWT برای زخم‌های جنگی کمپلکس در بیمارستان‌های ترومایی منطقه‌ی جنگی و یا در هواپیماهای ویژه‌ی حمل مجروحین جنگی یک روش جدید بکار گرفته شده است؛ با این وجود هنوز به عنوان دکتترین درمان بیماراران جنگی در نیامده است.

کلمات کلیدی: درمان زخم با فشار منفی (NPWT)، زخم‌های جنگی کمپلکس

مجله علمی ابن سینا / اداره بهداشت و درمان نهاجا (سال چهاردهم، شماره اول و دوم، بهار و تابستان ۱۳۹۰، مسلسل ۳۹ و ۴۰)

بهبود سریع‌تر زخم می‌گردد [۳].

روند طبیعی ترمیم زخم

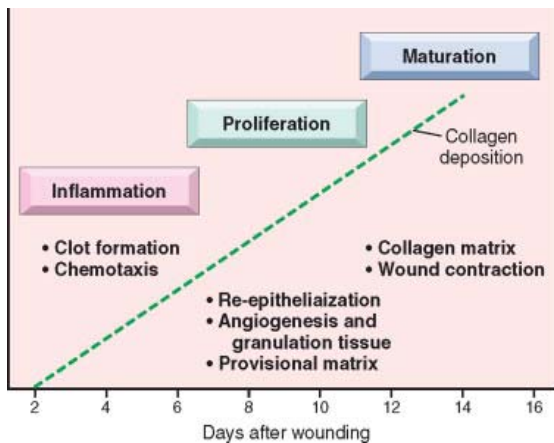
ترمیم زخم پوستی طی سه مرحله صورت می‌گیرد:

(الف) التهاب (inflammation)

(ب) تکثیر (proliferation)

(ج) بلوغ بافتی (maturation).

طبق تصویر ۱ این مراحل با هم همپوشانی دارند و نمی‌توان آنها را کاملاً از هم جدا نمود، این تصویر ما را در درک ترتیب حوادثی که در ترمیم زخم‌های پوستی ایجاد می‌گردند یاری می‌دهد [۴].



شکل ۱- مراحل ترمیم زخم پوستی

آسیب ابتدایی منجر به چسبیدن و تجمع پلاکت و تشکیل لخته (Clot) در سطح زخم می‌گردد که منجر به ایجاد مرحله التهاب می‌شود. در مرحله تکثیر (Proliferation phase) تشکیل بافت گرانوله، تکثیر و مهاجرت سلول‌های بافت همبند و تشکیل مجدد لایه اپیتلیال در سطح زخم ایجاد می‌گردد. در مرحله سوم که بلوغ بافتی یا Maturation می‌باشد، رسوب ماتریکس خارج سلولی، باز شکل‌دهی بافتی (Tissue remodeling) و جمع‌شدگی زخم حاصل می‌گردد.

تعداد زیادی از فاکتورهای رشد و سیتوکین‌ها در ترمیم زخم پوستی دخیل هستند. آزاد سازی فاکتور رشد عروقی منجر به

مقدمه

آسیب‌های جنگی اکثراً زخم‌های حاصله از حوادث پر انرژی بوده که منجر به مرگ و آلودگی بافتی می‌شوند و باعث افزایش ریسک عفونت و عوارض زخم می‌گردد.

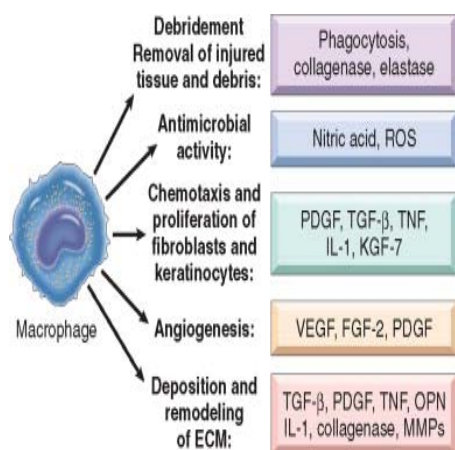
در جنگ مدرن اکثر آسیب‌ها به سیستم عضلانی اسکلتی وارد می‌شود و جراحی ارتوپدی نظامی نقش کلیدی و خط اول در این آسیب‌ها دارد.

اکثر آسیب‌ها ناشی از حوادث انفجاری (۵۵٪) و تقریباً ۲۰٪ ناشی از زخم‌های گلوله می‌باشند [۱]. زخم‌های ناشی از گلوله سریعاً عفونی می‌شوند. در زخم‌های اندام، دکترین جراحی نظامی این است که زخم به طور وسیع تحت دبریدمان قرار گرفته و به طور تأخیری بسته می‌شود [۲].

اکثر آسیب‌های جنگی باعث تخریب در بافت نرم و استخوان می‌گردند و بافت‌ها بصورت بافت مرده و آلوده درخواهند آمد.

آسیب‌های جنگی ریسک بالا برای عفونت و عوارض زخم دارند. جنگ عراق و افغانستان نشان داده است که جلیغ‌های ضد گلوله منجر به افزایش بقای افراد نظامی می‌شود اما آسیب‌های وارده به اندام‌ها بیشتر جلب توجه نموده و زنگ خطر برای توجه به این آسیب‌ها را به صدا در آورده است. افزایش تعداد آسیب‌های اندام‌ها ضرورت تکنولوژی‌های جدید در مراقبت از زخم‌های جنگی کمپلکس را ایجاد کرده است [۱].

در سال ۱۹۹۰ میلادی در دانشگاه پزشکی Winston-Salem/NC/ Forest توسط محققین، درمان زخم با فشار منفی (NPWT) بنیانگذاری شد. تفکر ایجاد آن براساس علم مکانیک فیزیک بوده است. استفاده از فشار کنترل شده زیر اتمسفر منجر به استرس مکانیکی به بافت می‌گردد؛ میتوز تحریک شده، عروق جدید تشکیل می‌گردد و زخم بسته می‌شود. درجهی فشار وارده به بافت آسیب دیده کوچک است، اما زمانی که تمام بافت با هم به سمت نقطه مرکزی کشیده شود، فشار منفی بطور مؤثری اثر کرده و منجر به ترمیم و



شکل ۲: نقش‌های متعدد ماکروفاژ در ترمیم زخم

ماکروفاژها منبع اصلی تولید سیتوکین‌ها و فاکتورها در محل ترمیم زخم هستند؛ اگر چه سلولهای التهابی دیگر و پلاکت‌ها نیز توانایی تولید سیتوکین‌ها و فاکتورهای رشد را دارند.

در ۲۴ تا ۴۸ ساعت سلول‌های اپی‌تلیال از لبه‌ی زخم جوانه زده به سمت داخل زخم در میانه‌ی بافت خشک شده‌ی اولیه که روی زخم تشکیل شده وارد شده و به تدریج تمام زخم را لایه‌ی اپی‌تلیال به طور ممتد می‌پوشاند.

تشکیل بافت اسکار

طی هفته‌ی دوم لوکوسیت‌ها و ادم و عروق ایجاد شده به-تدریج ناپدید می‌شوند و افزایش بافت کلاژن درون منطقه‌ی زخم ایجاد شده و در نهایت بافت گرانوله‌ی ابتدایی به بافت اسکار بدون عروق و رنگ پریده که متشکل از فیبروبلاست-های دوکی شکل، کلاژن متراکم، قطعات بافت الاستیک و بقیه ماتریکس خارج سلولی است، تبدیل می‌شود.

در پایان ماه اول بافت اسکار به بافتی متشکل از بافت همبندی سلول که بدون سلول‌های التهابی بوده و بوسیله‌ی اپیدرم نرمال پوشیده شده است تبدیل می‌گردد [۴].

افزایش نفوذپذیری عروق خونی و ایجاد ادم می‌گردد.

در زخم‌هایی که در آنها بافت زیادی از بین رفته‌اند لخته‌ی فیبرینی بزرگی تشکیل می‌شود و در محل زخم، اگرودای بیشتر و بافت نکروتیک ایجاد می‌گردد. در طی ۲۴ ساعت نوتروفیل‌ها در لبه‌های زخم ظاهر شده و با استفاده از داربستی که از لخته‌ی فیبرینی حاصل شده به‌داخل نفوذ می‌کنند، نوتروفیل‌ها آنزیم‌های پروتئولیتیک آزاد می‌کنند که باعث پاکسازی سلول‌های مرده و تهاجم به باکتری‌ها می‌شوند.

تشکیل بافت گرانوله

در ۲۴ تا ۷۲ ساعت اول روند ترمیم، فیروبلاست‌ها و سلول‌های اندوتلیال عروقی تکثیر یافته و منجر به تشکیل بافت ویژه‌ای به نام بافت گرانوله می‌شوند. این بافت گرانوله نشانه مهم ترمیم بافتی است. نام این بافت به دلیل ظاهر صورتی، نرم و گرانوله می‌باشد که در سطح زخم دیده می‌شود. در بافت شناسی این بافت ویژه دارای سلول‌های فیروبلاست تکثیر یافته و عروق خونی کوچک جدید ساخته شده (Neoangiogenesis) می‌باشد. طی ۵ الی ۷ روز بافت گرانوله ناحیه‌ی زخم را پر کرده و ساخت عروق جدید به حداکثر می‌رسد.

تکثیر سلولی و رسوب کلاژن

در عرض ۴۸ تا ۹۶ ساعت ماکروفاژها بطور گسترده جایگزین نوتروفیل‌ها می‌شوند. ماکروفاژها سلول‌های کلیدی در ترمیم زخم هستند. ماکروفاژها در محل ترمیم بافتی باعث پاکسازی محیط خارج سلولی از بافت‌های مرده و فیبرین و مواد خارجی دیگر می‌گردد و باعث پیشرفت آنژیوژنز و رسوب ماتریکس خارج سلولی می‌گردد. (شکل ۲)

درمان زخم با فشار منفی به عنوان یک روش

نوین در درمان زخم

NPWT در سال ۱۹۹۰ میلادی در دانشگاه پزشکی Winston-Salem/NC/ Forest توسط محققین آن بنیانگذاری شد [۳]. این روش درمانی برای ترمیم زخم‌های حاد و مزمن مورد توجه واقع شده است. این روش در افرادی که برنامه درمان زخم آنها به طور کامل پاسخ نداده است و نمی‌توانند جراحی کنند و بسیار ناتوان شده‌اند، می‌تواند به عنوان یک روش کمکی یا جایگزین اقدامات جراحی قرار گیرد [۴].

مطالعات نشان داده است که فشار منفی کنترل شده به ترمیم زخم در موارد زیر کمک می‌کند:

محیط محافظت شده و مرطوب فراهم می‌کند.

ادم محیطی اطراف زخم را کاهش می‌دهد.

جریان خون را در بستر زخم تحریک می‌کند.

باعث کاهش کلونیزاسیون باکتری می‌گردد.

باعث افزایش میزان تشکیل بافت گرانوله و تشکیل پوشش

اپی‌تلیالی می‌گردد [۳].

چگونگی عملکرد NPWT

ترمیم زخم مرطوب: در NPWT به بستر زخم فشار کمتر از اتمسفر اعمال می‌گردد و این کار از طریق قرار دادن یک فوم اسفنجی در بستر زخم و پوشاندن آن به وسیله یک پانسمان چسبنده بر روی آن اعمال می‌گردد (شکل ۳). این پانسمان چسبنده قابلیت نفوذ به بخار داشته و تبادل گازی به سادگی از طریق آن انجام می‌گردد و یک محیط نیمه بسته ایجاد می‌کند و محیط مرطوب برای ترمیم زخم فراهم می‌شود و از آلودگی‌های محیطی هم محافظت می‌گردد.

پس از تمیز کردن زخم و محیط اطراف زخم، فوم اسفنجی NPWT را به شکل و اندازه‌ی زخم تهیه کرده و لوله را در درون فوم قرار می‌دهیم. پس از آن با استفاده از پانسمان چسبنده شفاف آن را پوشانده و پانسمان را زیر لوله نیز

می‌پوشانیم. لوله را به واحد اعمال کننده‌ی فشار منفی مناسب وصل می‌کنیم. اطمینان حاصل می‌کنیم که اسفنج جمع شده و تمام بستر زخم را پر می‌کند [۳].

ادم محیطی زخم و جریان خون آن

در بافت اطراف زخم به طور مشخص مایع میان بافتی (فضای سوم) تجمع می‌یابد. این مایع بطور مکانیکی منجر به فشار بر سیستم لنفاتیک و گردش خون بافتی دارد و رسیدن اکسیژن و مواد مغذی به بافت زخم را مختل کرده و باعث حمایت از رشد باکتری و فاکتورهای مهار ترمیم بافتی می‌شود.

در NPWT مایعات زخم مکیده شده و از طریق محفظه‌ی قابل تعویض از محیط خارج شده و منجر به بهبود جریان خون بستر زخم شده و مواد حاصل از تخریب سلولی نیز از طریق سیستم لنفاتیک از محل خارج می‌شود.

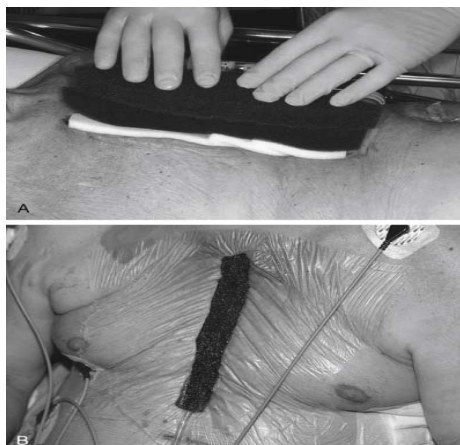
کلونیزاسیون باکتری

زمانی که میکروارگانیسم به بافت حمله می‌کند عفونت ایجاد می‌شود (بیش از ۱۰۵ ارگانیسم در ۱ گرم از بافت). این میکروارگانیسم‌ها اکسیژن و مواد مغذی که باید صرف ترمیم زخم شود را مورد استفاده‌ی خود قرار می‌دهند و نیز آنزیم‌هایی را آزاد می‌کنند که باعث تجزیه پروتئین که از اجزاء لازم برای ترمیم بافتی است می‌گردند. کاهش جمعیتی باکتریایی منجر به پیشرفت ظرفیت ترمیمی زخم می‌گردد زیرا بدن به جای مبارزه با باکتری، ویروس یا قارچ، بر روی ترمیم زخم تمرکز می‌کند [۳].

NPWT با کاهش مایع عفونی تجمع یافته در زخم این روند را تکمیل می‌کند. همانطور که قبلاً نیز اشاره شد زمانی که مایع میان بافتی از محل خارج شود جریان خون نیز افزایش یافته و در نتیجه با افزایش جریان خون و اکسیژن‌رسانی بافتی، مقاومت به عفونت در محیط افزوده شده و ترمیم بافتی پیشرفت می‌کند.

- زخم با روش دیگری از درمان مراقبتی زخم می‌تواند به‌طور کامل ترمیم یابد [۴].

همانطور که در شکل ۳ می‌بینید برای ترمیم زخم از درمان با NPWT استفاده شده است که بر پایه استفاده از فشار منفی در موضع زخم می‌باشد که از طریق فوم پلی‌اورتان در محل ایجاد می‌شود و این فشار منفی توسط دستگاه ایجاد کننده‌ی فشار منفی حاصل شده است. درناژ مداوم و از طرف دیگر محیط مرطوب باعث افزایش جریان خون در زخم شده و در جهت ایجاد بافت گرانوله می‌باشد و نیز باعث ایجاد ثبات در استرنوم شده و اجازه‌ی حرکت فیزیوتراپیک به بیمار می‌دهد. از این روش می‌توان برای ایجاد شرایط مناسب برای بستن زخم به‌طور تأخیری استفاده نمود. این روش توسط گروه‌های متعددی بطور موفقیت‌آمیزی مورد استفاده قرار گرفته است [۵].



شکل ۳- استفاده از پانسمان با فشار منفی در جراحی ناحیه استرنوم

بافت گرانوله

بافت گرانوله مخلوطی از عروق خونی کوچک و بافت همبند در بستر زخم می‌باشد. این بافت سرشار از مواد مغذی است که از مهاجرت سلول‌های اپی‌درمی بر بستر زخم حمایت می‌کند. یک زخم خوب گرانوله شده بهترین بستر را برای مهاجرت اپی‌درمال و پیوندهای پوستی ایجاد می‌کند زیرا مویرگ‌های تازه تشکیل شده در پوست پیوند شده نفوذ می‌کنند.

مطالعات نشان داده است که تشکیل بافت گرانوله توسط فشار منفی افزایش می‌یابد زیرا مایع میان بافتی مازاد دفع شده و جریان خون افزایش می‌یابد. علمی که در NPWT وجود دارد بسیار مهم است زیرا منجر به افزایش مکانیسم‌های ترمیمی زخم می‌گردد. NPWT جایگزینی برای اقدامات جراحی نمی‌باشد، اما می‌تواند زخم را به مرحله‌ی از ترمیم برساند که اقدامات کمتر تهاجمی امکان‌پذیر گردد [۳].

هر گاه هر کدام از مواد زیر ایجاد شود ادامه‌ی NPWT از نظر پزشکی غیر ضروری خواهد بود.

- در عرض ۹۰ روز NPWT پیشرفت قابل مشاهده‌ای در زخم ایجاد نشود.
- در زخم عوارضی حاصل شود که ادامه‌ی NPWT کنترااندیکه باشد.
- زخم به مرحله‌ای از ترمیم رسیده باشد که پیوند قابل انجام باشد.

کاربرد روش‌های نوین درمانی در زخم‌های

ناشی از جنگ

آسیب‌های جنگی اکثراً زخم‌های حاصله از حوادث پر انرژی بوده که منجر به مرگ بافتی و آلودگی بافتی می‌شوند و باعث افزایش ریسک عفونت و عوارض زخم می‌گردد.

در جنگ مدرن اکثر آسیب‌ها به سیستم عضلانی اسکلتی وارد می‌شود و جراحی ارتوپدی نظامی نقش کلیدی و خط اول در این آسیب‌ها دارد.

اکثر آسیب‌ها ناشی از حوادث انفجاری (۵۵٪) و تقریباً ۲۰٪ ناشی از زخم‌های گلوله می‌باشند. تقریباً ۷۵٪ بیماران دچار آسیب اندام‌ها می‌گردند و اندام‌های تحتانی دو برابر اندام‌های فوقانی دچار آسیب می‌شوند.

اکثر آسیب‌های جنگی باعث تخریب در بافت نرم و استخوان می‌گردند و بافت‌ها بصورت بافت مرده و آلوده در خواهند آمد. آسیب‌های جنگی ریسک بالا برای عفونت و عوارض زخم دارند.

تخلیه مجروحین جنگی اکثراً زمان طولانی طول می‌کشد (تقریباً ۱۸ تا ۷۲ ساعت) و در زمان طول کشیده فوق آسیب‌های ناشی از جنگ نیاز به مراقبت و تجهیزات نوین درمانی

دارند.

راهنماهای درمان (گایدلاین) نتیجه‌ی درس آموزی از درگیری‌هایی است که طی قرن‌های گذشته از اوایل قرن ۱۹ اروپا به دست آمده‌اند. بیماران باید در شرایط محیطی خطرناک و تأسفانگیزی مورد تریاز و درمان قرار گیرند. درمان پزشکی بیماران نیازمند به کار تیمی برای کنترل افت فشار خون و کنترل خونریزی با روش‌ها و تکنیک‌های جدید بوده و درمان جراحی برای استخوان و بافت نرم در خط اول قرار دارد. اصول پایه‌ای برای مراقبت از این آسیب‌ها عبارتند از: دبریدمان وسیع جراحی، تجویز آنتی‌بیوتیک‌ها، تثبیت درونی شکستگی و باز نگه داشتن زخم و پانسمانی که باعث بسته شدن زخم نگردد. در مراقبت ارتوپدی آسیب‌ها، هدف نهایی پیشگیری از عفونت، پیشرفت در ترمیم شکستگی و بازگرداندن فعالیت بیمار است.

در دهه‌ی گذشته در شرایط غیر جنگی از درمان زخم با فشار منفی با استفاده از فوم مشبک در بیش از یک میلیون بیمار برای درمان زخم‌های مزمن و زخم‌های شکمی، زخم‌های دیابتیک همانند زخم‌های حاد ناشی از تروما‌های غیر جنگی استفاده شده است [۱].

کاربرد روش نوین درمان زخم در تخلیه

هوایی مجروحین جنگی

در شرایط جنگی در بیمارستان‌های منطقه‌ای و مراکز امداد و نجات و به‌ویژه در تخلیه‌ی مجروحین از مسافت‌های طولانی که در جنگ‌های اخیر مشاهده شده است، لزوم فرم‌های جایگزین مراقبت‌های زخم بیشتر آشکار گردیده است. گاه لازم می‌گردد بدلیل ترشحات فراوان زخم، پانسمان روزانه دو بار تعویض گردد. بنابراین در اوایل سال ۲۰۰۵ درمان زخم با فشار منفی (NPWT) برای پانسمان زخم‌های جنگی کمپلکس به-کار گرفته شد. به هر حال استفاده از NPWT برای زخم‌های جنگی کمپلکس در بیمارستان‌های ترومایی منطقه‌ی جنگی و یا در هوایما‌های ویژه‌ی حمل مجروحین جنگی یک روش

جدید به کار گرفته شده است؛ با این وجود هنوز بعنوان دکترین درمان بیماران جنگی در نیامده است [۹].

درمان زخم با فشار منفی روش کمکی با ارزش در مراقبت از زخم‌های شدید بافت نرم که ثانویه به آسیب‌های با انرژی بالا می‌باشد، است [۸-۶]. در مقایسه با تکنیک‌های معمول مراقبت از زخم استفاده از روش مراقبت با فشار منفی دارای فوایدی است، از جمله این فواید کاهش در دفعات تعویض پانسمان زخم، پیشرفت در بستر گرانوله‌ی زخم، تسهیل درناژ زخم، کنترل ادم، و پرهیز از تماس زخم با محیط غیر استریل می‌باشند [۹]. زخم‌های شدید بافت نرم به‌طور مکرر به دلیل انفجار و یا گلوله که سرعت بالایی دارد ایجاد می‌گردد [۱۰]. روش درمانی این زخم‌ها شامل جراحی دبریدمان ابتدایی در منطقه‌ی جنگی بوده و پس از آن انتقال سریع هوایی به مرکز درمانی با امکانات بیشتر در خارج از منطقه‌ی جنگی صورت می‌گرفته است [۱۱].

استفاده از روش مراقبت زخم با فشار منفی در انتقال هوایی بیماران زخمی روش نگهداری از این زخم‌ها را نسبت به روش معمولی ساده‌تر کرده است. البته در شرایط حین پرواز نگهداری شرایط فشار منفی زخم دشوار بوده و گزارشاتی از رفع شدن فشار منفی محیط زخم و عوارض ثانویه زخم حاصل گردیده است.

در مطالعه انجام شده به منظور بررسی قابلیت انجام و ایمنی مراقبت زخم با فشار منفی در حین انتقال بیماران منطقه‌ی جنگی که در سال ۲۰۱۰ انجام یافته است به این نتیجه دست یافته‌اند که این روش با ایمنی مناسب می‌تواند در حین انتقال هوایی بیماران از منطقه جنگی به کار رود، البته با این شرایط که توسط خدمه پروازی مورد حمایت قرار گرفته و بطور مکرر پانسمان NPWT بررسی شده و از وسیله مکنده ویژه‌ی استفاده در حین پرواز استفاده شود.

مدت زمانی که پانسمان با روش فشار منفی روی زخم باقی مانده (از زمانی که در زخم قرار گرفته تا زمانیکه در اتاق عمل از روی زخم برداشته شده) متغیر از ۱۸ ساعت تا ۱۴۱ ساعت

این پانسمان هرگز روی زخم بدون شرایط فشار منفی بیش از ۲ ساعت نایستی باقی بماند.

در طی پروازهای طولانی تعویض پانسمان‌های معمولی زخم اغلب غیرممکن است و منجر به افزایش بار باکتریال در پانسمان زخم معمولی می‌گردد و با استفاده از NPWT این شرایط کمتر حاصل می‌گردد.

استفاده از روش بافتی NPWT باعث می‌شود دفعات تعویض پانسمان در شرایط خارج اطاق عمل و بدون بی‌هوشی یا بی‌حسی کمتر گردد و نارضایتی بیمار از این شرایط کمتر شود [۱۱-۱۳].

بوده و متوسط ۵۳ ساعت بوده است. در مطالعات قبلی در شرایط داخل بیمارستان می‌تواند به طور ایمن بدون بازکردن زخم و تعویض پانسمان تا ۷۲ ساعت در محل زخم باقی بماند [۶].

البته مطالعات بعدی مورد نیاز است تا از ایمنی این روش در پروازهای طولانی و پروازهای معمولی اطلاعات کافی بدست آورد.

خطری که در تمام شرایط برای مراقبت با روش NPWT وجود دارد ایجاد شرایط بی‌هوازی و بروز نکروز بافتی و سپسیس همراه دلیل کارخانه سازنده این سیستم توصیه می‌کند

References:

1. Prof. Dr. Christian Willy, Vacuum therapy in complex war wounds. In 2nd Moscow international congress of trauma & emergency surgery. 24-25 march 2011
2. Bersten & Soni. GUNSHOT WOUNDS, Oh's Intensive Care Manual, 6th ed. Copyright © 2008 Butterworth-Heinemann, An Imprint of Elsevier
3. Susan Mendez-Eastman, RN, CWCN, CPSN, Guidelines for Using Negative Pressure Wound Therapy. In Advances in Skin & Wound Care: The Journal for Prevention and Healing, November/December 2001, Volume 14 Number 6
4. Kumar, Healing by Repair, Scar Formation and Fibrosis in Robbins and Cotran Pathologic Basis of Disease, Professional Edition, 8th ed. 2009 Saunders
5. Sellke. VACUUM-ASSISTED CLOSURE THERAPY. Sabiston and Spencer's Surgery of the Chest, 8th ed. Copyright © 2009 Saunders, An Imprint of Elsevier
6. Dedmond, B. T., Kortesis, B., Pungler, K., et al. The use of negative pressure wound therapy in the temporary treatment of soft-tissue injuries associated with high-energy open tibial shaft fractures. J. Orthop. Trauma 21:11-17, 2007.
7. DeFranzo, A. J., Argenta, L. C., Marks, M. W. The use of vacuum assisted closure therapy for the treatment of lower-extremity wounds with exposed bone. Plast. Reconstr. Surg. 108:1184-1191, 2001.
8. Herscovici, D., Sanders, R. W., Scaduto, J. M. Vacuum assisted wound closure (VAC Therapy) for the management of patients with high-energy soft tissue injuries. J. Orthop. Trauma 17:683-688, 2003.
9. Pollak, A. N. Use of negative pressure wound therapy with reticulated open cell foam for lower extremity trauma. J. Orthop. Trauma 22:S149-S152, 2008.
10. Owens, B. D., Kragh, J. F., Macaitis, J., et al. Characterization of extremity wounds in Operation Iraqi Freedom and Operation Enduring Freedom. J. Orthop. Trauma 21:254-257, 2007.
11. Mazurek, M. T., Ficke, J. R. The scope of wounds encountered in casualties from the Global War on Terrorism: from the battlefield to the tertiary treatment facility. J. Am. Acad. Orthop. Surg. 14:S18-S23, 2006.
12. Andrew N. Pollak, MD, Col (ret) Elisha T. Powell IV, MD, Lt Col Raymond Fang, MD, LTC Ellis O. Cooper, MD, COL James R. Ficke, MD, and COL Stephen F. Flaherty, MD
13. Use of Negative Pressure Wound Therapy During Aeromedical Evacuation of Patients With Combat-Related Blast Injuries. JOURNAL OF SURGICAL ORTHOPAEDIC ADVANCES. 2010 by the Southern Orthopaedic Association