● مقاله تحقیقی

# اثر حفاظتی ترامادول بر روی کبد، به دنبال آسیب‌های ایسکمی-رپرفیوژن ناشی از به‌کارگیری تورنیکت جهت خونبندی در جراحات جنگی

امیر ستوده[1]، *امیرعلی جهانشاهی[2]

## چکیده

**مقدمه:** گرچه استفاده از تورنیکت جهت خونبندی زخم‌ها از دیر باز مطرح بوده ولی به‌کارگیری طولانی مدت آن سبب بروز آسیب‌های جدی ایسکمی-رپرفیوژن خواهد شد. اختلال عملکرد کبد به دنبال آسیب‌های ایسکمی-رپرفیوژن بسیار شایع است. ترامادول دارویی اپیوئیدی است که سبب کاهش واکنش‌های التهابی می‌شود. در این مطالعه اثرات این دارو، بروی کبد به دنبال آسیب‌های ایسکمی-رپرفیوژن عضلات اندام حرکتی خلفی در رت مورد ارزیابی قرار گرفت.

**روش بررسی:** تعداد ۳۰ سر رت نر نژاد ویستار، به ۲ گروه ۱۵ تایی تقسیم شدند. شرایط ایسکمی-رپرفیوژن به واسطهٔ مسدود کردن سرخرگ رانی به مدت دو ساعت انسداد و ۲۴ ساعت رپرفیوژن ایجاد شد. گروه کنترل دارویی دریافت نکرد، حال آنکه در گروه درمان بلافاصله، پس از شروع رپرفیوژن بافتی داروی ترامادول به مقدار ۲۰ میلی‌گرم به ازاء هر کیلوگرم وزن بدن به صورت وریدی تزریق شد.

**یافته‌ها:** در گروه کنترل میزان سطح سرمی آنزیم‌های آلانین آمینو ترانسفراز و آسپارتات آمینو ترانسفراز نسبت به گروه درمان افزایش یافته بود و از لحاظ آماری، اختلاف معنی‌داری را نشان می‌داد ($P<۰/۰۵$)، همچنین شدت آسیب سلولی در بافت کبد در گروه کنترل نسبت به گروه درمان بیشتر بود و از لحاظ آماری، این اختلاف معنی‌داری بود ($P<۰/۰۵$).

**بحث و نتیجه‌گیری:** داروی ترامادول اثر محافظتی بر روی کبد در مقابل آسیب‌های ایسکمی-رپرفیوژن دارد که می‌توان از این دارو برای کاهش آثار زیان‌بار ایسکمی-رپرفیوژن متعاقب به‌کارگیری تورنیکت استفاده نمود.

**کلمات کلیدی: ایسکمی-رپرفیوژن، ترامادول، کبد، تورنیکت**

فصلنامه علمی پژوهشی ابن سینا / اداره بهداشت، امداد و درمان نهاجا (سال شانزدهم، شماره سوم، پاییز ۱۳۹۳، مسلسل ۴۸)

تاریخ دریافت: ۹۳/۳/۱ تاریخ پذیرش: ۹۳/۶/۵

۱.استادیار، کهنوج، ایران، دانشگاه آزاد اسلامی واحد کهنوج، گروه دامپزشکی

۲. دکترای تخصصی جراحی دامپزشکی، کهنوج، ایران، دانشگاه آزاد اسلامی واحد کهنوج (*مؤلف مسئول)

amirali.jahanshahi@gmail.com

Proof

## مقدمه

به‌کارگیری تورنیکت جهت قطع عضو به قرن شانزدهم بر می‌گردد. اگرچه استفاده از تورنیکت در خونبندی جراحات جنگی از دیرباز مرسوم بوده ولی این روش نیز معایبی همچون آسیب به اعصاب ناحیه و ایجاد ایسکمی-رپرفیوژن دارد. آسیب‌های بالینی ناشی از ایسکمی-رپرفیوژن در اغلب موارد به‌دنبال پیوند عضو، برداشت عضو و آسیب‌های تروماتیک دیده می‌شوند. این صدمات سبب اختلال در عملکرد اولیه عضو و یا اختلال در عملکرد سایر اندام‌ها شده، که این شرایط سبب افزایش میزان مرگ و میر در بیماران می‌شوند [۱].

به‌دنبال روش‌های جراحی گوناگون همچون آناستوموز عروق در اندام حرکتی و بازسازی با استفاده از آویخته‌ها، پدیده قطع جریان خون و برقراری مجدد آن در عضلات اسکلتی شکل می‌گیرد [۲]. این قطع جریان و برقراری مجدد باعث بروز عوارضی به‌صورت موضعی و عمومی می‌گردد. از عوارض موضعی می‌توان به نکروز فیبرهای عضلانی در عضلات اسکلتی و از عوارض عمومی آن به اختلال در عملکرد سایر اندام‌ها (کبد و کلیه) و در نهایت مرگ بیمار اشاره نمود [۲]. در کبد به دلیل فعالیت سلول‌های چند هسته‌ای و سلول‌های کوپری که به‌دنبال آزادسازی رادیکال‌های آزادی که فعال شده‌اند، عوارضی همچون افزایش نفوذپذیری سلول‌های اندوتلیالی، ادم بینابینی، آسیب به سینوزیدهای کبدی،آسیب به سلول‌های کبدی و بافت پارانشیمی آن و اختلال در فعالیت آن دیده می‌شود [۳]. به‌طور کلی این موارد سبب فقدان کارایی لازم کبد شده و مرگ بیمار به‌دنبال آن شکل می‌گیرد [۳].

ترامادول یک دارویی مخدر جدید می‌باشد که امروزه از آن برای جلوگیری از دردهای حاد و مزمنی همچون درد ناشی از تومورها، درد پس از جراحی و دردهای عصبی استفاده می‌شود [۴]. این دارو اندکی به گیرنده میو[1] اپیوئیدی دارد و همچنین از بازجذب مونوآمین‌ها در سیستم اعصاب مرکزی جلوگیری می‌کند. ترامادول بر روی پیش‌سازهای التهابی همچون سایتوکنین‌ها و فاکتور توموری نکروز آلفا[2] تأثیر گذاشته و مانع از آزادی سازی این مواد می‌شود [۴]. با توجه به تأثیر پیش‌سازهای التهابی بر روی شکل‌گیری رادیکال‌های آزاد و نقش آنها در ایجاد آسیب‌های ایسکمی-رپرفیون به‌نظر می‌رسد ترامادول با دارا بودن خاصیت ضد التهابی در کاهش آسیب‌های ایسکمی-رپرفیون مؤثر باشد.

لذا در این تحقیق با توجه به اثرات دارویی ترامادول، میزان آسیب‌های ناشی از رادیکال‌های آزاد را که به دنبال ایسکمی-رپرفیوژن عضلات اسکلتی آزاد شده و باعث تخریب کبد می‌شوند مورد ارزیابی قرار گرفت.

## روش بررسی

تعداد ۳۰ سر رت نر نژاد ویستار با وزن ۱۵۰-۲۰۰ گرم که در شرایط ۱۲ ساعت روشنایی و ۱۲ ساعت تاریکی نگهداری می‌شدند، به‌صورت تصادفی به دو گروه ۱۵ تایی تقسیم شدند و تحت دو گروه (ایسکمی-رپرفیوژن یا درمان) مورد آزمایش قرار گرفتند. حیوانات به‌وسیله تزریق عضلانی داروهای کتامین (۵۰ میلی‌گرم به ازاء هر کیلوگرم وزن بدن) و زایلازین (۱۰ میلی‌گرم به ازاء هر کیلوگرم وزن بدن) بیهوش شدند. پس از القا بیهوشی سطح داخلی ران حیوانات اسکراب شد و برشی به طول ۶ سانتی‌متر ایجاد گردید. پس از ایجاد برش، سرخرگ و سیاهرگ رانی از بافت‌های اطراف خود جدا شد و سرخرگ رانی به‌وسیله پنس‌های عروقی ظریف[3] مسدود شد. قبل از انسداد سرخرگ رانی، به‌منظور جلوگیری از انعقاد داخل رگی، ۲۵۰ واحد هپارین به‌صورت داخل رگی در ورید ژوگولار تزریق و پس از آن تمام حیوانات سرخرگ رانی‌شان به‌مدت ۲ ساعت مسدود شد. بعد از انسداد پنس‌ها برداشته و حیوانات تحت ۲۴ ساعت رپرفیوژن بافتی قرار گرفتند. در گروه درمان بلافاصله پس از شروع رپرفیوژن بافتی، داروی ترامادول به مقدار ۲۰

1. μ receptors

2. TVF-α

3. Bulldog forceps



Proof

میلی‌گرم به ازاء هر کیلوگرم وزن بدن به‌صورت وریدی تزریق شد. پس از گذشت ۲۴ ساعت، از ورید ژوگولار حیوانات خون گرفته شد و به‌منظور بررسی سطح سرمی آنزیم‌های آلانین آمینو ترانسفراز (ALT)[1] و آسپارتات آمینو ترانسفراز (AST)[2] به آزمایشگاه انتقال داده شد. پس از آن حیوانات با تزریق بیش از حد داخل صفاقی پنتو باربیتال معدوم شدند. از کبد حیوانات نمونه اخذ شد و برای رنگ‌آمیزی هماتوکسیلین-ائوزین آماده شدند و به‌دنبال آن شدت آسیب سلول کبدی به‌صورت درجه صفر (هیچ شواهدی ناشی از آسیب سلولی دیده نمی‌شد)، درجه۱ (آسیب ملایم: این آسیب شامل پیکنوزه شدن هسته هپاتوسیت‌ها و واکوئله شدن سیتوپلاسم آنها است)، درجه ۲ (آسیب متوسط: این آسیب شامل پیکنوزه شدن شدید هسته هپاتوسیت‌ها، بازوفیلیک شدن سیتوپلاسم سلولی و از بین رفتن مرز سلولی می‌باشد)، درجه ۳ (آسیب شدید: این آسیب شامل نکروز هپاتوسیت‌های کبدی، خونریزی و ارتشاح نوتروفیل‌ها می‌باشد) درجه‌بندی شدند. توضیح اینکه برای اندازه‌گیری و درجه‌بندی، در پنج میدان دید میکروسکوپی[3] با بیشترین تراکم مثبت انجام گرفته و میانگین آنها محاسبه شد [۱۰-۸]. در پایان پس از جمع‌آوری اطلاعات، داده‌ها توسط نرم افزار SPSS ویرایش ۱۴ و با استفاده از آزمون من ویتنی و آزمایش یو[4] مورد تجزیه و تحلیل آماری قرار گرفتند. در تمامی موارد P<۰/۰۵ معنی‌دار در نظر گرفته شد.

## یافته‌ها

همان‌گونه که گفته شد آزمایش در دو گروه انجام شد و میزان سطح سرمی آنزیم‌های ALT و AST و یافته‌های هیستوپاتولوژیکی گروه‌ها از نظر آماری بایکدیگر مقایسه گردید. سطح سرمی آنزیم ALT در گروه درمان($\frac{U}{ml}$) ۳۶±۷۲۴ بود که کاهش قابل مقایسه‌ای را با گروه ایسکمی-رپرفیوژن داشت. آنالیز آماری نشان داد که اختلاف معنی‌داری (P<۰/۰۰۵) بین دو گروه وجود دارد. سطح سرمی آنزیم AST در گروه درمان ($\frac{U}{ml}$) ۴۵ ±۶۱۰ بود که نسبت به گروه ایسکمی-رپرفیوژن به میزان چشمگیری کاهش یافته بود. آنالیز آماری نشان داد که اختلاف معنی‌داری (P<۰/۰۰۵) بین دو گروه وجود دارد (نمودارهای ۱ و ۲).

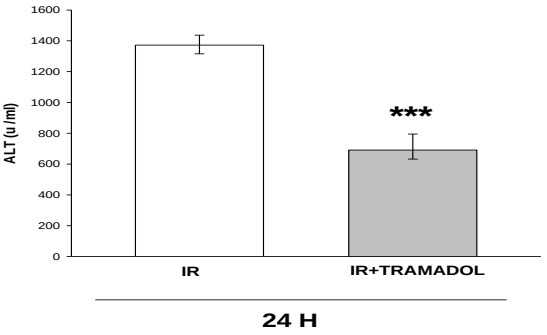


**نمودار ۱- ارزیابی سطح سرمی آنزیم آلانین آمینو ترانسفراز (ALT) در هر یک از گروه‌های درمان (IR+TRAMADOL) و ایسکمی-رپرفیوژن(IR)، پس از گذشت ۲٤ ساعت از ایجاد شرایط ایسکمی-رپرفیوژن.**
**در این نمودار *** نشان دهنده P<۰/۰۰۵ می‌باشد.**

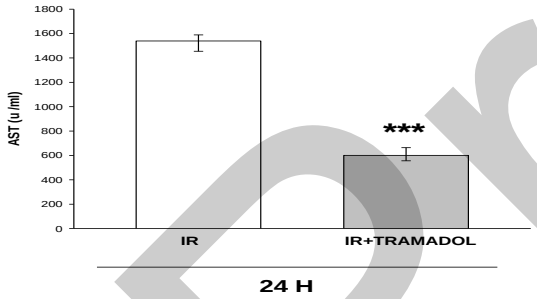


**نمودار ۲- ارزیابی سطح سرمی آنزیم آسپارتات آمینو ترانسفراز (AST) در هر یک از گروه‌های درمان (IR+TRAMADOL) و ایسکمی-رپرفیوژن(IR) ، پس از گذشت ۲٤ ساعت از ایجاد شرایط ایسکمی-رپرفیوژن.**
**در این نمودار *** نشان دهنده P<۰/۰۰۵ می‌باشد.**

به‌منظور ارزیابی هیستو پاتولوژیک، مقاطع اخذ شده از کبد تحت رنگ‌آمیزی هماتوکسیلین-ائوزین قرار گرفتند. ارزیابی نمونه‌های رنگ آمیزی شده با استفاده از میکروسکوپ نوری و با بزرگنمایی ۴۰ و ۱۰۰ به تفکیک گروه‌های مورد مطالعه و مدت زمان سپری شده از زمان ایجاد آسیب انجام پذیرفت. آنالیز آماری نشان داد که اختلاف معنی‌داری (P<۰/۰۰۵) بین دو گروه وجود دارد و شدت آسیب در گروه درمان به مراتب

1. Alanin Amino Transferase
2. Aspartate Amino Transferase
3. (high-power field) HPF×100
4. U test

Proof

کمتر از گروه ایسکمی-رپرفیوژن است (نمودار ۳).

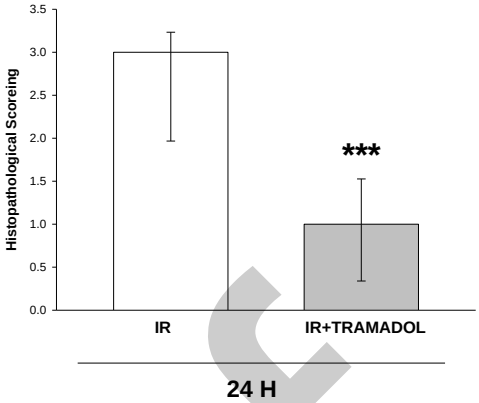


**نمودار ۳- ارزیابی هیستوپاتولوژیک در هر یک از گروه‌های درمان و شاهد، پس از گذشت ۲٤ ساعت از ایجاد شرایط ایسکمی-رپرفیوژن.**
**در این نمودار *** نشان دهنده P<۰/۰۰۵ می‌باشد.**

در بررسی هیستوپاتولوژیک گروه‌ها، متغیرهایی همچون آسیب به هپاتوسیت‌ها، نکروز هپاتوسیت‌ها، خونریزی بین بافتی و ارتشاح سلول‌های التهابی مورد ارزیابی قرار گرفتند. در گروه شاهد شدت آسیب به سلول‌های کبدی به مراتب بیشتر از گروه درمان بود. در اکثر موارد در گروه شاهد نظم بافتی سلول‌های کبدی از بین رفته بود و سیتوپلاسم هپاتوسیت‌ها واکوئله شده بودند. نکروز در اکثر مناطق بافتی در گروه شاهد دیده می‌شد. در گروه شاهد اختناق و پرخونی در سینوزیدهای کبدی بسیار گسترده بود. ارتشاح سلول‌های التهابی خصوصاً نوتروفیل‌ها در بین سینوزیدهای کبدی و هپاتوسیت‌های کبدی در گروه شاهد به‌صورت فراگیری مشاهده می‌شد (شکل۱). در گروه درمان اختناق و پرخونی در سینوزیدهای کبدی، ارتشاح سلول‌های التهابی ونکروز به مراتب کمتر از گروه شاهد بود (شکل۲).

## بحث و نتیجه‌گیری

در مطالعه حاضر، این فرضیه که داروی ترامادول می‌تواند بافت کبد را از آسیب‌های ایسکمی-رپرفیوژن عضلات محافظت نماید، مورد ارزیابی و بررسی قرار گرفت. نتایج تحقیق نشان داد که استفاده از این دارو سبب کاهش سطح سرمی آنزیم‌های کبدی شده و همچنین منجر به حفظ ساختار و پارانشیم بافت کبدی می‌شود.

آسیب‌های ایسکمی در اندام‌های حرکتی به‌دنبال صدمات گسترده و یا جراحی‌های بازسازی پوست شکل می‌گیرد [۵]. طی روند ایسکمی، سلول‌های عضلانی دچار آسیب غشای می‌شوند که همین امر منجر به آزادسازی کلسیم، فسفولیپیدA2، پیدایش اسیدهای چرب غیر اشباع و رادیکال‌های آزاد اسید چرب می‌شوند [۵]. اگر در طی دوره ایسکمی، اکسیژن‌رسانی مجدد به بافت برقرار گردد، رادیکال‌های اسید چرب با اکسیژن واکنش نشان داده و منجر به اکسیداسیون اسیدهای چرب می‌شوند. این پدیده سبب افزایش نفوذپذیری سلول‌های عضلانی شده و علاوه بر آن به واسطه آزادسازی میانجی‌های شیمیایی باعث فراخوانی نوتروفیلی نیز می‌شود، که حضور این سلول‌های چند هسته‌ای

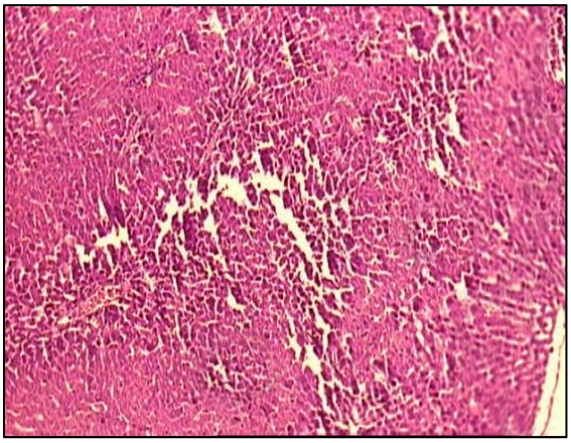

**شکل ۱- گروه کنترل، ارتشاح سلولهای التهابی، نکروز وسیع هپاتوسیت های کبدی رنگ آمیزی هماتوکسیلین ائوزین بزرگنمایی ۱۰۰**

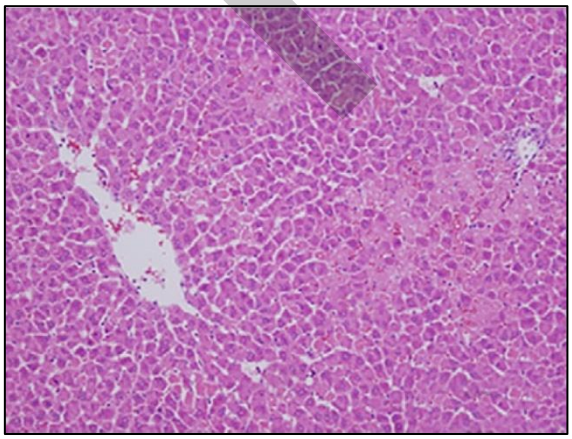

**شکل ۲- گروه درمان، حفظ ساختار هپاتوسیت های کبدی رنگ آمیزی هماتوکسیلین ائوزین بزرگنمایی ۱۰۰**

Proof

منجر به شکل‌گیری رادیکال‌های آزاد اکسیژن و آنزیم‌های پروتولیتیک می‌گردد [۵]. همچنین این سلول‌های چند هسته‌ای طیف وسیعی از میانجی‌های التهابی از قبیل سایتوکینین‌ها، لوکوترین‌ها، فاکتورهای نکروز کننده توموری و گونه‌های اکسیژن فعال را آزاد می‌نمایید. در نهایت بازگشت مجدد جریان خون باعث گستردگی آسیب شده و علاوه بر صدمه به سلول‌های عضلانی، به‌صورت سیستمیک نیز سبب صدمه به اندام‌های دیگر شده و سر انجام تحت سندرمی به‌عنوان مایونوتروفیلیک-متابولیک[1] سبب مرگ بیمار می‌شود [۵].

در سال ۱۹۹۷، بنگیسان[2] و همکاران نشان دادند که آسیب‌های ایسکمی-رپرفیوژن در اندام حرکتی تنها به‌صورت موضعی باعث آسیب شده بلکه به‌صورت عمومی نیز منجر به خونریزی و ارتشاح سلول‌های التهابی در ریه می‌شود [۶]. همچنین در سال ۲۰۰۲ واندر[3] و همکاران نشان دادند که آسیب‌های ایسکمی-رپرفیوژن در اندام حرکتی منجر به صدمه به اندام‌هایی همچون کبد، ریه و روده‌های کوچک می‌شوند [۷]. نتایج مطالعه حاضر نیز نشان داد که آسیب ایسکمی در اندام حرکتی به صورت سیستمیک سبب آسیب به کبد شده و با دو مطالعه فوق هم راستا می‌باشد.

در آسیب به ساختار کبد به دنبال آسیب‌های ایسکمی چه به‌صورت موضعی و چه به‌صورت سیستمیک مجموعه‌ای پیچیده‌ای از فرآیندهای پاتولوژیک دخیل هستند [۸]. به‌طور کلی، این فرآیندها را می‌توان در چهار بخش که عبارتند از: ۱) پاسخ‌های التهابی در طی دورهٔ رپرفیوژن به همراه استرس‌های اکسیداتیو؛ ۲) اختلال در گردش خون بافتی به واسطه‌ای عملکرد نیتریت اکساید؛ ۳) پاسخ‌های نوتروفیلی در طی دورهٔ رپرفیوژن ناشی از متصل کننده‌های سلولی و ۴) میانجی‌های التهابی و سایتوکینین‌ها تقسیم‌بندی نمود [۸].

ژان[4] و همکاران (۲۰۱۰) نشان دادند که تولید بیش ازحد نیتریت اکساید در دقایق ابتدایی دوره رپرفیوژن بافتی سبب پراکسیداسیون چربی‌ها، آسیب به DNA سلولی و تأثیرات پیش آپوپتوزی می‌شود [۹]. از طرفی چن[5] و همکاران (۲۰۱۰) بیان کردند که نیتریت اکساید دارای اثر محافظتی بوده و به واسطهٔ اتساع عروقی، جلوگیری از پیدایش پلاک‌های عروقی، کاهش پاسخ‌های التهابی و جلوگیری از آپوپتوز سلولی این اثر را اعمال می‌نماید [۱۰]. نیتریت اکساید به‌دنبال فعال‌سازی چرخهٔ گوانوزین منوفسفات باعث اتساع عروقی می‌شود و از طرفی با فعال‌سازی فاکتور نکروز کننده‌ای کاپا، فعال‌سازی مسیر پروتین‌کیناز و تأثیر بروی گیرندهٔ ان متیل دی آسپارتات سبب کاهش نفوذپذیری غشا میتوکندری در طی دوره‌ای ایسکمی بافتی می‌شود [۱۰]. لیو[6] و همکاران (۲۰۰۹) نشان داد که تأثیرات نیتریت اکساید به غلظت محیطی آنها، مکان آزادسازی و مدت اثر بستگی دارد [۱۱]. لی کوئن[7] (۲۰۱۱)بیان کرد که داروی اپیوئیدی رمی فنتانیل علاوه بر کاهش تظاهرات ژنی تولید نیتریت اکساید، سبب کاهش پاسخ‌های التهابی شده و از این حیث سبب محافظت کبد از آسیب‌های ایسکمی-رپرفیوژن می‌گردد [۱۲]. در سال ۲۰۰۷، بیلر[8] بیان نمود که داروی ترامادول با تنظیم مقدار نیتریت اکساید می‌تواند قلب را در برابر آسیب‌های ایسکمی‌رپرفیوژن محافظت نماید [۱۳]. یافته‌های مطالعه حاضر نیز با نتایج به‌دست آمده از مطالعات لی کوئن و بیلر هم‌خوانی دارد و این‌گونه به‌نظر می‌رسد که یکی از عوامل کاهش آسیب ساختاری و سلولی به کبد کاهش و تنظیم مقدار نیتریت اکساید به‌دنبال استفاده از داروی ترامادول می‌باشد.

پاسخ‌های التهابی در طی دوره‌ی رپرفیوژن به همراه استرس‌های اکسیداتیو، نقش بنیادی و مهمی را در صدمات ایسکمی-رپرفیوژن ایفا می‌نماید و از طرفی دیگر سلول‌های کبدی در غشای سلولی خود دارای مقادیر فراوانی اسید چرب

1. Mayoneutrophilic-Metabolic Syndrome
2. Bengisun
3. Wunder
4. Zhao
5. Chen
6. Liu
7. Li-qun
8. Bilir



Proof

غیر اشباع هستند به همین سبب به آسیب‌های ناشی از رادیکال‌های آزاد بسیار حساس می‌باشد [۸]. در سال ۲۰۰۲، کوروناکیس[1] بیان کرد که داروی ضد التهاب غیر استروئیدی آمینو فنیل استامید به واسطه‌ی عملکرد آنتی‌اکسیدانی و کاهش آسیب‌های اکسیداتیو، کبد و مغز را در برابر آسیب‌های ایسکمی-رپرفیوژن محافظت می‌نماید [۱۴]. اختر[2] و همکاران در سال ۲۰۰۸ نشان دادند که مقدار مالون دی‌آلدئید بافتی به‌عنوان شاخصی برای گسترش آسیب‌های اکسیداتیو و پراکسیداسیون چربی‌ها در نظر گرفته می‌شود [۱۵]. اوشیما[3] و همکارانش ۲۰۰۹، اثر داروهای ضدالتهابی غیراستروئیدی که سبب مهار چرخه سیکلو اکسیژناز می‌شود را در آسیب‌های ایسکمی-رپرفیوژن کبد مورد ارزیابی قرار دادند. نتایج آنها حاکی از آن بود که مهار پیش‌سازهای التهابی به صورت مؤثری سبب کاهش صدمات ایسکمی-رپرفیوژن می‌شوند [۱۶]. در سال ۲۰۱۳ اشرف‌زاده و همکاران نشان دادند که داروی ترامادول در مغز باعث کاهش مقدار مالون‌دی‌آلدئید بافتی شده و بافت مغز را محافظت می‌نماید [۱۷]. نتایج مطالعه حاضر نیز با مطالعات فوق منطبق بود و این‌گونه به‌نظر می‌رسد که داروی ترامادول به واسطه‌ای عملکرد آنتی اکسیدانی سبب کاهش آسیب به ساختار کبد می‌شود.

میانجی‌های التهابی و سایتوکینین‌ها از دیگر بخش‌های التهابی در بازه رپرفیوژن بافتی هستند که سبب پیدایش آسیب‌های ایسکمی-رپرفیوژن می‌شوند. فاکتور نکروز کننده توموری الفا، اینترلوکین -یک[4] و اینترلوکین-شش[5] از سایتوکینین‌ها التهابی هستند که در طی رپرفیوژن بافتی سبب فراخوانی نوتروفیل‌ها، ماکروفاژهای کبدی و لنفوسیت‌ها به بافت کبد شده که در نهایت این سلول‌ها با آزادسازی آنزیم‌های پروتولیتیک گوناگون سبب آسیب به بافت کبد می‌شوند [۸]. در سال ۲۰۰۳ ایتو[6] بیان کرد که داروی سلکوکسیب به واسطه‌ای کاهش سطح سرمی فاکتور نکروز کننده توموری آلفا منجر به کاهش اختلال در گردش خون کبد شده و از این رو بافت کبدی را در برابر آسیب‌های ایسکمی-رپرفیوژن محافظت می‌نماید [۱۸]. ساین[7] و همکاران ۲۰۱۳ نشان دادند که داروی ترامادول سبب کاهش سطح سرمی فاکتور نکروز کننده توموری آلفا و اینترلوکین – شش می‌شود [۱۹]. نتایج مطالعه حاضر نیز با مطالعات ایتو و ساین هم جهت بود و این‌گونه به نظر می‌رسد یکی از عوامل کاهش آسیب به پارانشیم کبد، کاهش سطح سرمی فاکتور نکروز کننده توموری آلفا، به‌دنبال استفاده از داروی ترامادول می‌باشد.

داروی ترامادول، آگونسیت گیرنده‌های اپیوئیدی است ولی تمایل بیشتری نسبت به گیرنده میو اپیوئیدی داشته و نسبت به گیرنده‌های کاپا و سیگما ضعیف‌تر واکنش و تمایل نشان می‌دهد. ژانگ[8] و همکاران در سال ۲۰۰۳ نشان دادند که تحریک گیرنده کاپا اپیوئیدی سبب می‌شود که آسیب بافتی ناشی از ایسکمی کمتر گردد. آنها این تأثیر را ناشی از آن دانستند که تحریک گیرنده کاپا مانع از تحریکات سیناپسی شده و از طرفی از آزاد سازی کانال‌های کلسیمی نیز جلوگیری می‌نماید [۲۰]. لی‌زی[9] و همکاران در سال ۲۰۰۷ بیان نمود که تحریک گیرنده‌های میو اپیوئیدی سبب می‌شود که مقاومت بافتی نسبت به آسیب‌های ایسکمی-رپرفیوژن افزایش یابد [۲۱].

در مجموعه این‌گونه به‌نظر می‌رسد که داروی ترامادول به واسطه‌ای عملکرد آنتی اکسیدانی، خاصیت ضدالتهابی و تحریک گیرنده‌های میو اپیوئیدی عملکرد محافظتی خود را در برابر آسیب‌های ناشی از ایسکمی-رپرفیوژن اعمال می‌نماید.

1. Kourounakis
2. Akhtar
3. Oshima
4. Interlukin 1
5. Interlukin 6
6. Ito
7. Selda
8. Zhang
9. Li-Ze



Proof

## References


1. Murry CE, Jennings RB, Reimer KA. Preconditioning with ischemia: a delay of lethal cell injury in ischemic myocardium. Circulation. 1986;74(5):1124-1136.
2. Blaisdell FW. The pathophysiology of skeletal muscle ischemia and the reperfusion syndrome: a review. Vascular. 2002;10(6):620-630.
3. Arai M, Peng X-X, Currin RT, Thurman RG, Lemasters JJ. Protection of sinusoidal endothelial cells against storage/reperfusion injury by prostaglandin e2 derived from kupffer cells1. Transplantation. 1999;68(3):440-445.
4. Nagakannan P, Shivasharan BD, Thippeswamy BS, Veerapur VP. Effect of tramadol on behavioral alterations and lipid peroxidation after transient forebrain ischemia in rats. Toxicology mechanisms and methods. 2012;22(9):674-678.
5. Koksel O, Ozdulger A, Aytacoglu B, Tamer L, Polat A, Sucu N, et al. The influence of iloprost on acute lung injury induced by hind limb ischemia-reperfusion in rats. Pulmonary pharmacology & therapeutics. 2005;18(4):235-241.
6. Bengisun U, Köksoy C, Bengisun J, Bayraktaroğlu G, Camur A, Aras N. Ischemia and reperfusion injury: prevention of pulmonary hypertension and leukosequestration following lower limb ischemia. Prostaglandins, leukotrienes and essential fatty acids. 1997;56(2):117-120.
7. Wunder C, Brock RW, McCarter SD, Bihari A, Harris K, Eichelbrönner O, et al. Inhibition of haem oxygenase activity increases leukocyte accumulation in the liver following limb ischaemia-reperfusion in mice. The Journal of physiology. 2002;540(3):1013-1021.
8. Jaeschke H. Molecular mechanisms of hepatic ischemia-reperfusion injury and preconditioning. American Journal of Physiology-Gastrointestinal and Liver Physiology. 2003;284(1):G15-G26.
9. Zhao H-X, Wang X-L, Wang Y-H, Wu Y, Li X-Y, Lv X-P, et al. Attenuation of myocardial injury by postconditioning: role of hypoxia inducible factor-1α. Basic research in cardiology. 2010;105(1):109-118.
10. Chen C-A, Wang T-Y, Varadharaj S, Reyes LA, Hemann C, Talukder MH, et al. S-glutathionylation uncouples eNOS and regulates its cellular and vascular function. Nature. 2010;468(7327):1115-1118.
11. Liu K, Li Q, Zhang L, Zheng X. The dynamic detection of NO during stroke and reperfusion in vivo. Brain Injury. 2009;23(5):450-458.
12. Yang L-Q, Tao K-M, Liu Y-T, Cheung C-W, Irwin MG, Wong G, et al. Remifentanil preconditioning reduces hepatic ischemia-reperfusion injury in rats via inducible nitric oxide synthase expression. Anesthesiology. 2011;114(5):1036-1047.
13. Bilir A, Erkasap N, Koken T, Gulec S, Kaygisiz Z, Tanriverdi B, et al. Effects of tramadol on myocardial ischemia-reperfusion injury. Scandinavian Cardiovascular Journal. 2007;41(4):242-247.
14. Kourounakis A, Tsiakitzis K, Paramithiotis D, Kotzampassi K, Kourounakis P. Effect of a novel NSAID derivative with antioxidant moiety on oxidative damage caused by liver and cerebral ischaemia-reperfusion in rats. Journal of pharmacy and pharmacology. 2002;54(8):1091-1096.
15. Akhtar M, Pillai K, Vohora D. Effect of thioperamide on oxidative stress markers in middle cerebral artery occlusion model of focal cerebral ischemia in rats. Human & experimental toxicology. 2008;27(10):761-767.
16. Oshima K, Yabata Y, Yoshinari D, Takeyoshi I. The effects of cyclooxygenase (COX)-2 inhibition on ischemia-reperfusion injury in liver transplantation. Investigative Surgery. 2009;22(4):239-245.
17. Ashrafzadeh Takhtfooladi M, Jahanshahi A, Sotoudeh A, Daneshi MH, Aslani K, Ashrafzadeh Takhtfooladi H. Neuroprotective effects of tramadol on cerebral injuries caused by hind limb ischaemia/reperfusion in rats. Comparative Clinical Pathology. 2014;23(5):1141-1146.
18. Ito Y, Katagiri H, Ishii K, Kakita A, Hayashi I, Majima M. Effects of selective cyclooxygenase inhibitors on ischemia/reperfusion-induced hepatic microcirculatory dysfunction in mice. European Surgical Research. 2003;35(5):408-416.
19. Sen S, Doger FK, Ogurlu M, Aydın ON, Akcal Z, Sen S, et al. The Efficacy of Tramadol Combined with A Donor of NO, Glyceryl Trinitrate (GTN) Mixture on Cytokines, NF-KB Expression and Oxıdative Stress Marker in the Rat Model of Formalin-Induced Inflammation. British Journal of Medicine & Medical Research. 2013;3(4):1988-1998.
20. Zhang Z, Chen T-Y, Kirsch JR, Toung TJ, Traystman RJ, Koehler RC, et al. Kappa-opioid receptor selectivity for ischemic neuroprotection with BRL 52537 in rats. Anesthesia & Analgesia. 2003;97(6):1776-1783.
21. Xiong L-Z, Yang J, Wang Q, Lu Z-H. Involvement of delta-and mu-opioid receptors in the delayed cerebral ischemic tolerance induced by repeated electroacupuncture preconditioning in rats. Chinese medical journal. 2007;120(5):394-399.


Proof

# Protective effect of tramadol on liver following tourniquet-induced ischemia-reperfusion injury in war battlefield

Jahanshahi AA[1], Soutodeh A[2*]

## Abstract

**Background:** Although the tourniquet has been using for hemostasis for the long time, liver dysfunctions following ischemia-reperfusion injuries are common. Tramadol hydrochloride is an opioid drug that decreases the inflammatory response. In this study, the effect of this drug on the liver following ischemia-reperfusion injuries of hind limb in the rat was evaluated.

**Materials and methods:** A total of 30 male Wistar rats were divided into two groups with fifteen rats in each group. Ischemia-reperfusion condition has been formed through blocking the femoral artery for two hours occlusion and 24 hours reperfusion. An ischemia-reperfusion group (I/R) did not receive the drug, while the treatment group received the drug (20mg/kg) intravenously, immediately after reperfusion.

**Results:** In I/R group the level of both alanine aminotransferase (ALT) and aspartate aminotransferase (AST) were significantly increased compered to treatment group ($P<0.05$). Also, histopathological damage in liver tissue was significantly increased in I/R group compered to treatment group ($P<0.05$).

**Conclusion:** Tramadol hydrochloride has liver protective effects against ischemia-reperfusion injuries which could use it to alleviate the ischemia-reperfusion injuries causing by tourniquet.

**Keywords: Ischemia-Reperfusion Injuries, tramadol, liver, tourniquet**

1. Assistant professor, Department of veterinary, Islamic Azad University of Kahnooj, Kahnooj, Iran

2. DVSc, Department of veterinary, Islamic Azad University of Kahnooj, Kahnooj, Iran
(*Corresponding author)

Proof