

گزارش یک مورد تومور میوفیبروبلاستیک التهابی (IMT) رتروپریتونئ

* دکتر کتابون زیاری^۱، دکتر ابراهیم سلیمانی^۲، دکتر نرگس واسعی^۳، دکتر حمیدرضا محمدی^۴

چکیده

تومور میوفیبروبلاستیک التهابی (IMT)، توموری نادر با اتیولوژی ناشناخته است که معمولاً در کودکان و نوجوانان مشاهده می‌شود. این تومور از سلول‌های دوکی میوفیبروبلاستیک به همراه سلول‌های التهابی تشکیل شده است. در این گزارش بیمار مرد ۲۶ ساله‌ای بود که با علائم درد و کاهش وزن، آنمی و توده شکمی مراجعه کرد. در CT اسکن توده هیپودنس، هتروژن رتروپریتونئال با اثر فشاری بر معده، طحال و کلیه چپ با شک به ضایعه نئوپلاستیک گزارش شد. پس از جراحی در بررسی میکروسکوپی IMT قطعی شد. از آنجا که IMT در حال حاضر به عنوان یک نئوپلاسم بالقوه در نظر گرفته می‌شود جای آن دارد بیشتر مورد توجه پزشکان قرار گیرد و به عنوان تشخیص افتراقی آنمی و توده شکمی در نظر باشد؛ همچنین با وجود خصوصیات بافت شناختی خوش خیم تومور، به علت رفتار تهاجمی آن، پیگیری بلندمدت بالینی و رادیولوژی بیماران لازم است.

کلمات کلیدی: تومور فیبروبلاستیک التهابی، رتروپریتونئ

مجله علمی ابن سینا / اداره بهداشت و درمان نهجا (سال سیزدهم، شماره اول و دوم، بهار و تابستان ۱۳۸۹، مسلسل ۳۵ و ۳۶)

۱. استادیار آسیب شناسی، دانشکده پزشکی، دانشگاه علوم پزشکی آجا (مؤلف مسؤول)
۲. استادیار آسیب شناسی، دانشکده پزشکی، دانشگاه علوم پزشکی آجا
۳. استادیار جراحی، دانشکده پزشکی، دانشگاه علوم پزشکی آجا
۴. پزشک پژوهشگر، اداره بهداشت و درمان نهجا

مقدمه

تومور میوفیبروبلاستیک التهابی

IMT: Inflammatory Myofibroblastic Tumor یک پرولیفراسیون نادر سودوسارکومایی مشتعل بر سلول‌های میوفیبروبلاستیک مخلوط با مقادیر متغیری از سلول‌های التهابی از قبیل پلاسماسل، لنفوسیت، ائوزینوفیل و گاهی نوتروفیل می‌باشد که بیشتر در جوانان و کودکان گزارش شده است [۵-۱]. گاهی ظاهر میکروسکوپی اولیه IMT یک ارتشاح پر سلولی پلازما سل را نشان می‌دهد که در تشخیص افتراقی پلازما سیتوما قرار می‌گیرد. این ضایعه اولین بار با ماهیت راکتیو در ریه معرفی شد لیکن در مناطق خارج ریوی از قبیل مزانتر روده کوچک، امتوم، رتروپریتوئن، مثانه، معده و کبد بچه‌ها و بالغین جوان نیز دیده می‌شود [۳-۱، ۶]. معمولاً هیچ فعالیت میتوزی مشخصی در IMT دیده نمی‌شود. در بیشتر موارد آتیپی سلولی وجود ندارد ولی بعضی از موارد سلول‌های بزرگ استرومایی دیده شده است [۱، ۲، ۴]. به اعتقاد برخی محققان IMT یک نئوپلاسم حقیقی است ولی هنوز اتفاق نظر در این باره وجود ندارد [۹-۷]. در حال حاضر در دسته‌بندی بافت‌شناسی سازمان بهداشت جهانی برای تومورهای بافت نرم و استخوان، IMT در طبقه نئوپلاسم‌های حد واسط قرار داده شده است [۱۰].

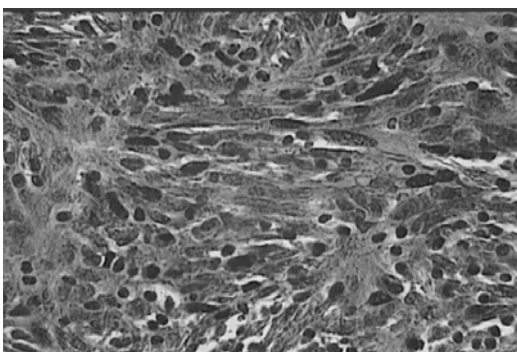
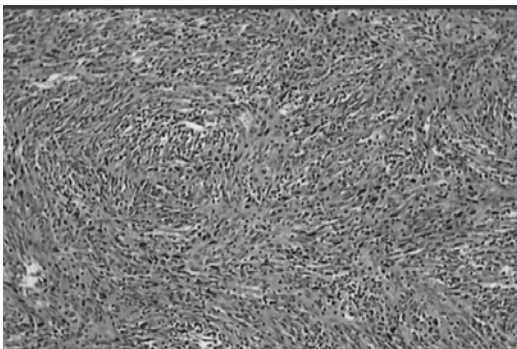
تشخیص IMT قبل از جراحی بسیار مشکل است زیرا تظاهرات رادیولوژیک متنوعی دارد. پیش آگهی این تومور اغلب عالی و برداشت کامل جراحی در غالب موارد درمان قطعی می‌باشد.

معرفی بیمار

بیمار مرد ۲۶ ساله بدون سابقه پزشکی خاص بود که با علائم درد و تورم پیشرونده شکمی، ۸ کیلوگرم کاهش وزن، خستگی، بی‌حالی در طول ۳ ماه گذشته به درمانگاه جراحی بیمارستان بعثت مراجعه نمود. در بررسی‌های آزمایشگاهی بیمار آنمی خفیف نورموکروم، نورموسیتیک (Hemoglobin 11/8)

ESR و (g/dl) بالا (45mm/h) داشت.

در CT اسکن توده هیپودنس، هتروژن رتروپریتوئنال به ابعاد ۱۴۰ × ۱۸۰ mm با حدود نسبتاً مشخص با اثر فشاری بر معده، طحال و کلیه چپ با شک به ضایعات نئوپلاستیک گزارش شد، این توده با توجه به علائم کلینیکی و بررسی‌های پاراکلینیک با شک قبل از عمل بدخیمی مورد عمل جراحی قرار گرفت. پس از جراحی در ماکروسکوپی توده‌ای به ابعاد ۱۵×۲۱×۲۴ cm و به وزن ۳ کیلوگرم با قوام سفت و سطح مقطع قهوه‌ای رنگ غیر یکنواخت حاوی نقاط خونریزی دیده شد. در بررسی میکروسکوپی پرولیفراسیون سلول‌های دوکی شکل با هسته گرد تا بیضی و زیگولار با هستک برجسته و پلئومورفیسم اندک مخلوط با سلول‌های التهابی با ارجحیت پلاسماسل‌های بالغ در زمینه کلاژنی دیده شد. (شکل ۱)



شکل ۱- نمای پرولیفراسیون سلول‌های دوکی شکل با هسته گرد تا بیضی سلول‌های التهابی با ارجحیت پلاسماسل‌های بالغ در زمینه کلاژنی

در بررسی ایمنوهیستوشیمیایی (IHC) سلول‌های دوکی شکل برای ویمنتین، اکتین عضله صاف مثبت و برای CD68، CD34، دسمین، میوزین، C-kit، s100، CD21 و

CD23 منفی بودند.

در مجموع بررسی‌های مورفولوژیک و IHC تشخیص IMT را مسجل کرد.

بحث و نتیجه گیری

IMT که با اسامی دیگری از قبیل سودوتومور التهابی، پلاسماسل گرانولوما و پرولیفراسیون میوفیبروبلاستیک التهابی نیز خوانده می‌شود یک پرولیفراسیون سودوسارکومایی با ماهیت ناشناخته می‌باشد که اولین بار به عنوان یک پروسه راکتیو التهابی یا سودوتومور در ریه معرفی شد. IMT تومور نادری است که اغلب بین سنین ۱۶-۲۰ سال مشاهده می‌شود (البته به اعتقاد برخی محققان برای این تومور سن و جنس خاصی مورد نظر نمی‌باشد).

به نظر می‌رسد IMT یک تومور مزانشیال بافت نرم با پتانسیل سرطانی پایین می‌باشد [۷-۱].

به هر حال بین این که IMT یک نئوپلاسم است یا یک پروسه راکتیو تفاوت نظر وجود دارد. ولی به طور کلی به نظر می‌رسد IMT می‌بایست جزء مجموعه نئوپلاسم‌ها طبقه‌بندی گردد [۱۳].

اگرچه بروز آن در شکم بسیار نادر است ولی شایع‌ترین مکان خارج ریوی این تومور (به خصوص در کودکان) دستگاه گوارش و ادراری می‌باشد.

در موارد داخل شکمی این تومور، معمولاً مزانتر روده باریک یا روده بزرگ درگیر می‌شود ولی مواردی هم در مری، معده، سکوم، کولون و آپاندیس گزارش شده است [۲، ۳، ۴، ۵، ۶، ۷، ۸، ۹، ۱۰، ۱۱]. این تومور تظاهرات اختصاصی ندارد علائم شامل تب و کاهش وزن به همراه محدوده وسیعی از علائم بسته به محل درگیری می‌باشد که می‌تواند تشخیص را بسیار مشکل کند میوفیبروبلاستیک [۴-۱۱، ۱۶].

بیمار معمولاً با یک توده نامشخص مراجعه می‌کند که در طول چند ماه و یا چند سال رشد کرده است [۱۷]. یافته‌های مرتبط می‌تواند شامل آنمی هایپوکرومیک، هایپر گاما گلوبولینمیا

(Hypergamma-Globulinemia) و ESR بالا می‌باشد

[۱، ۴، ۱۱]. علت قطعی آنمی در این بیماران هنوز روشن نمی‌باشد. به نظر می‌رسد لاکتوفرین افزایش یافته به جای اتصال به ترانسفرین با آهن باند می‌شود و در نتیجه آهن کافی برای اریتروپوئیس در اختیار سلول‌ها قرار نمی‌گیرد [۳].

حدود ۶۰٪ موارد IMT دارای بازآرایی ژنی درگیر کننده ژن ALK در بازوی کوتاه کروموزوم ۲ (لوکوس کروموزومی 2p23) می‌باشد. بیان ALK در IMT ارتباطی با پروگنوز ندارد در عوض بیان کننده ماهیت نئوپلاستیک ضایعه در مقابل ماهیت التهابی آن می‌باشد.

IMT در بررسی‌های کلینیکی و پاراکلینیکی می‌تواند شک به بدخیمی را برانگیزد ولی تشخیص آن یکی از انواع تشخیص کلینیکوپاتولوژیک می‌باشد که با بررسی IHC قطعی می‌شود.

ضایعه دیگری که با وجود شباهت‌های IHC و ساختارها باید از IMT افتراق داده شود، پولیپ فیبروئید التهابی است [۱۴]. به اعتقاد برخی محققان، پولیپ فیبروئید التهابی دستگاه گوارش، یکی از گونه‌های IMT است. که بیشتر در معده و بعد از آن در روده کوچک و بزرگ مشاهده می‌شود [۱۵].

برخی محققان معتقدند که با پاسخ نابجا یا تشدید شده به جراحی بافتی علت به وجود آمدن این تومور است [۱۶]. همچنین فرایندهای التهابی، ایمونولوژیک و حتی عفونی نیز در این باره مطرح شده است [۱، ۳، ۸].

این تومورها رفتار بیولوژیک مختلف و متنوعی دارند حتی در بعضی موارد بسیار تهاجمی و با انتشار محلی هستند و به سختی به ساختمان‌های اطراف مثل مثانه و دیوار شکم، چسبیده و نیاز به برداشت وسیع جراحی دارند [۱، ۳، ۴، ۶].

برداشت کامل تومور اغلب با بهبود قطعی همراه است هر چند مواردی از عود و حتی متاستاز گزارش شده است که فیبروسارکوم التهابی برای بیان این مورد بکار می‌رود که در این حالت برداشت کامل تومور اغلب به علت غیر قابل دسترسی بودن محل ضایعه، مجاورت با اعضای حیاتی و متعدد بودن ضایعه امکان‌پذیر نمی‌باشد، البته بعضی از مطالعات وجود

متاستاز در IMT را واقعی نمی‌دانند بلکه آن را نمایانگر متاکرونوس بودن ضایعه می‌دانند.

References

- Coffin C, Dehner L, Meis-Kindblom J. Inflammatory myofibroblastic tumor, inflammatory fibrosarcoma, and related lesions: an historical review with differential diagnostic considerations. *Semin Diagn Pathol.* 1998; 15(2):102-10.
- Demirkan N, Akalin T, Yilmaz F, Ozgenç F, Ozcan C, Alkanat M, et al. Inflammatory myofibroblastic tumor of small bowel wall in childhood: report of a case and review of literature. *Pathology Int.* 2001; 51: 47-49.
- Saleem MI, Ben-Hamida MA, Barrett AM, Bunn SK, Huntley L, Wood KM, et al. Lower abdominal inflammatory myofibroblastic tumor -an unusual presentation- a case report and brief literature review. *Eur J Pediatr.* 2006; 16 (3): 66-68.
- Karnak I, Senocak ME, Ciftci AO, Caglar M, Bingol-Kologlu M, Tanyel FC, et al. Inflammatory myofibroblastic tumor in children: diagnosis and treatment. *J Pediatr Surg.* 2001; 36 (6): 908-12.
- Ladd A, Grosfeld J. Gastrointestinal tumors in children and adolescents. *Semin Pediatr Surg.* 2006; 15: 37-47.
- Sanders BM, West KW, Gingalewski C, Engum S, Davis M, Grosfeld JL. Inflammatory pseudotumor of the alimentary tract: clinical and surgical experience. *J Pediatr Surg.* 2001; 36 (1): 169-73.
- Dehner L. The enigmatic inflammatory pseudotumors: the current state of our understanding, or misunderstanding. *J Pathol.* 2000; 192: 277-79.
- Mergan F, Jaubert F, Sfluvat F, Hartmann O, Lortat-Jacob S, Revillon Y, et al. Inflammatory myofibroblastic tumor in children: clinical review with anaplastic lymphoma kinase, Epstein-Barr virus, and human herpes virus 8 detection analysis. *J Pediatr Surg.* 2005; 40: 1581-86.
- Hosler GA, Steinberg DM, Sheth S, Hamper UM, Erozan YS, Ali SZ. Inflammatory pseudotumor: a diagnostic dilemma in cytopathology. *Diagn Cytopathol.* 2004; 31 (4): 267-70.
- Fletcher C, Mertens F. World Health Organization classification of tumors: pathology and genetics of tumors of soft tissue and bone. Lyon: IARC Press; 2002.
- Coffin C, Watterson J, Priest J, Dehner L. Extrapulmonary inflammatory myofibroblastic tumor (inflammatory pseudotumor). A clinicopathologic and immunohistochemical study of 84 cases. *Am J Surg Pathol.* 1995; 19 (8): 859-72.
- Bronzino P, AbboL, Bagnasco F, Barisone P, Dezzani C, Genovese AM, et al. Intra-abdominal inflammatory myofibroblastic pseudotumor: case report and review of the literature. *G Chir.* 2005; 26 (10): 362-64.
- Huang DL. Inflammatory pseudotumour of nasal cavity [in Chinese]. *Zhong- Er Bi Yan Holi Ke Za Zhi* 1993;28:233-35, 253.
- Makhlouf HR, Sobin LH. Inflammatory myofibroblastic tumors (inflammatory pseudotumors) of the gastrointestinal tract: how closely are they related to inflammatory fibroid polyps? *Hum Pathol.* 2002; 33 (3): 307-15.
- Savargaonkar P, Morgenstern N, Bhuiya T. Inflammatory fibroid polyp of the ileum causing intussusception: report of two cases with emphasis on cytologic diagnosis. *Diagn Cytopathol.* 2003; 28 (4): 217-21.
- Hsu CH, Lee CM, Un SY. Inflammatory pseudotumor resulting from foreign body in abdominal cavity detected by FDG PET. *Clin Nucl Med.* 2003; 28 (10): 842-44.
- De Oliveira Ribeiro AC, Joshi VM, Funkhouser WK, et al. Inflammatory myofibroblastic tumour involving the pterygopalatine fossa. *AINRAM I Neurora-dio/2001* ;22:518 -20.

Retroperitoneal inflammatory myofibroblastic tumor, a case report

*Ziyari K¹, Soleymani E², Vasei N³, Mohammadi HR⁴

Abstract

Inflammatory myofibroblastic tumor (IMT) is a rare tumor with unknown etiology which usually occurs in children and adolescents. It is composed of myofibroblastic spindle cells intermixed with inflammatory cells. Our case was a 26-years-old man presented with pain, weight loss, anemia and abdominal mass. CT scan showed hypodensity and heterogeneous retroperitoneal mass with gastric, splenic and left Kidney compression. IMT was diagnosed with postoperative microscopic evaluation based on the face that IMT is now generally considered to be a potential neoplasm, clinicians must consider it and IMT should be added to the list of differential diagnoses of anemia and abdominal mass. In addition, despite benign histological features, because the risk of invasive behavior of the tumor, a long term clinical and radiological follow up is necessary for involved patients.

Keywords: Inflammatory myofibroblastic tumor, Retroperitoneal

1. Assistant Prof. of pathology, IRI
Army University of Medical
Sciences(*Corresponding Author)

2. Assistant Prof. of pathology, IRI
Army University of Medical
Sciences

3. Assistant Prof. of surgery, IRI
Army University of Medical
Sciences

4. MD, Researcher physician, IRIAF
Health Administration